На правах рукописи

Зотов Дмитрий Сергеевич

ОБОСНОВАНИЕ КОМПЛЕКСНОГО ПРИМЕНЕНИЯ МАЗИ С ГЕКСЭТИДИНОМ И ФОТОДИТАЗИНОМ В СОЧЕТАНИИ С УЛЬТРАЗВУКОВОЙ И ФОТОДИНАМИЧЕСКОЙ ТЕРАПИЕЙ В МЕСТНОМ ЛЕЧЕНИИ ГНОЙНЫХ РАН (ЭКСПЕРИМЕНТАЛЬНОЕ ИССЛЕДОВАНИЕ)

3.1.9. Хирургия

АВТОРЕФЕРАТ

диссертации на соискание ученой степени

кандидата медицинских наук

КУРСК – 2022

Работа выполнена в федеральном государственном бюджетном образовательном учреждении высшего образования «Курский государственный медицинский университет» Министерства здравоохранения Российской Федерации

Научный руководитель:
кандидат медицинских наук, доцент **Григорьян Арсен Юрьевич**
Научный консультант:
доктор медицинских наук, профессор **Затолокина Мария Алексеевна**

Официальные оппоненты:
Сергеев Алексей Николаевич – доктор медицинских наук, доцент, заведующий кафедрой общей хирургии федерального государственного бюджетного образовательного учреждения высшего образования «Тверской государственный медицинский университет» Министерства здравоохранения Российской Федерации;
Андреев Александр Алексеевич – доктор медицинских наук, профессор кафедры общей и амбулаторной хирургии федерального государственного бюджетного образовательного учреждения высшего образования «Воронежский государственный медицинский университет им. Н.Н. Бурденко» Министерства здравоохранения Российской Федерации.

Ведущая организация: федеральное государственное автономное образовательное учреждение высшего образования Первый Московский государственный медицинский университет имени И.М. Сеченова Министерства здравоохранения Российской Федерации (Сеченовский университет).

Защита состоится «___» _____ 2022 года в _____ часов на заседании диссертационного совета Д 21.2.015.01 при федеральном государственном бюджетном образовательном учреждении высшего образования «Курский государственный медицинский университет» Министерства здравоохранения Российской Федерации по адресу: 305041, г. Курск, ул. К. Маркса, д. 3.

С диссертацией можно ознакомиться в научной библиотеке и на сайте ФГБОУ ВО КГМУ Минздрава России (305041, г. Курск, ул. К. Маркса, д. 3; http://www.kurskmed.com)

Автореферат разослан «___» _____ 2022 г.

Ученый секретарь
диссертационного совета **Маль Галина Сергеевна**

ОБЩАЯ ХАРАКТЕРИСТИКА РАБОТЫ

Актуальность

В настоящее время одним из актуальных вопросов практической хирургии по-прежнему остается проблема лечения гнойно-воспалительного процесса кожи и мягких тканей. Процент частоты возникновения раневой инфекции постепенно растет и уже доходит до 45% от всей хирургической патологии. При этом 22% приходится на внутрибольничную инфекцию, несмотря на все меры борьбы и профилактики инфекционных осложнений. Немаловажным аспектом является летальность при данном заболевании, которая составляет практически 25% [Суковатых Б.С., 2016, Тиганов С.И., 2018, Nethi S.K., 2019].

Одним из распространенных способов лечения, используемых при гнойно-воспалительных процессах кожи и мягких тканей, до сих пор остается применение антибиотикотерапии. Однако ее бесконтрольное применение ведет к появлению резистентности у патогенной микрофлоры, вызывающей гнойно-воспалительную инфекцию. В связи с этим в настоящее время возрос интерес к применению антисептиков, так как к ним реже развивается устойчивость микроорганизмов, и они обладают гораздо меньшим спектром побочных эффектов [Ахмадзянова И.Р., 2017, Hoffmann J.P., 2020]. Ведется поиск новых форм и методов применения антисептических средств, которые будут обладать пролонгированным действием, тем самым уменьшив срок заживления гнойной раны [Вагнер Д.О., 2015, Ниязов Б.С., 2016].

В последнее время изучаются и внедряются в клиническую практику физиотерапевтические методы воздействия, способные повлиять на течение гнойно-воспалительного процесса (ультразвуковая (УЗТ), фотодинамическая, магнито-, свето-, озоно-, NO-терапия и др.) [Шин Е.Ф., 2016, Фарзалиев Л.А., 2016, Беляева О.А., 2018, Муньос П.А., 2018]. Применение фотодинамической терапии в лечении гнойных ран недостаточно изучено в связи с тем, что до недавнего времени данный метод использовался только для лечения онкологических больных. И только в последние два десятилетия этот метод все чаще стали применять в лечении гнойно-воспалительного процесса [Радаев А.А., 2014; Горохов В.В., 2016].

Степень разработанности темы

В настоящее время недостаточно изучено совместное использование фотосенсибилизаторов с современными антисептиками, в том числе с гексэтидином, а также их комплексное применение в сочетании с ультразвуковой и фотодинамической терапией.

Требуют разработки многокомпонентные средства для лечения гнойно-воспалительного процесса кожи и мягких тканей, сочетающие в себе противомикробную активность и ускорение регенеративных процессов путем фотосенсибилизации поврежденной кожи и мягких тканей.

Не изучено сочетание противомикробной активности, и недостаточно изучены особенности течения раневого процесса при их комбинированном применении с ультразвуковой и фотодинамической терапией.

Цель исследования

В условиях эксперимента оценить изолированное и комплексное воздействие на течение раневого процесса комбинаций с гексэтидином и фотодитазином в сочетании с ультразвуковой и фотодинамической терапией.

Задачи исследования:

1. Изучить in vitro спектр противомикробной активности гексэтидина, фотодитазина и их комбинации, иммобилизованных на основе полиэтиленоксида и метилцеллюлозы в сравнительном аспекте с диоксометилтетрагидропиримидиновой мазью с хлорамфениколом на основании бактериологического метода исследования.
2. Изучить в эксперименте in vivo на основании клинического, планиметрического, микробиологического, гистологического и статистического методов течение раневого процесса при лечении комбинацией с гексэтидином на основе полиэтиленоксида и метилцеллюлозы.
3. Изучить в эксперименте in vivo на основании клинического, планиметрического, микробиологического, гистологического и статистического методов течение раневого процесса при использовании комбинаций гексэтидина и фотодитазина, иммобилизованных на метилцеллюлозе, как изолированно, так и в сочетании друг с другом.
4. Изучить в эксперименте in vivo на основании клинического, планиметрического, микробиологического, гистологического и статистического методов течение раневого процесса при комплексном воздействии комбинаций гексэтидина и фотодитазина, иммобилизованных на метилцеллюлозе, как изолированно, так и в сочетании друг с другом, с ультразвуковой и фотодинамической терапией.
5. Сравнить между собой эффективность лечения экспериментальных гнойных ран при сочетанном использовании гексэтидина и фотодитазина, иммобилизованных на метилцеллюлозе, без ультразвуковой терапии и в сочетании с ультразвуковой и фотодинамической терапией.

Научная новизна

В экспериментальном исследовании in vitro впервые рассмотрели и доказали противомикробную активность современного антисептика (гексэтидина), который был иммобилизован на разных гидрофильных основах – полиэтиленоксиде и метилцеллюлозе (ПЭОГ и МЦГ соответственно), а также сочетанное применение гексэтидина и фотосенсибилизатора (фотодитазина), иммобилизованных на метилцеллюлозе (МЦГФ). Изучалась активность к грамположительной и грамотрицательной патогенной микрофлоре, а также противогрибковая активность к Candida albicans ATCC 885-653.

Изучили влияние на заживление гнойной раны иммобилизованных форм гексэтидина, фотодитазина и их комбинации на метилцеллюлозе (МЦГ, МЦФ, МЦГФ). Провели сравнительный анализ в первые две фазы течения раневого процесса и доказали эффективность применения.

Впервые изучено воздействие мазей на основе метилцеллюлозы (МЦГ, МЦФ, МЦГФ) в сочетании с ультразвуковым и фототерапевтическим методами лечения. Установлено ранозаживляющее действие, и доказана эффективность иммобилизованного на метилцеллюлозе гексэтидина и фотодитазина (МЦГФ) в сочетании с ультразвуковой и фотодинамической терапией в I и II фазы раневого процесса. Разработано средство для лечения гнойно-воспалительных процессов мягких тканей и слизистых оболочек (патент на изобретение РФ № 2774440, 21.06.2022 г.).

Теоретическая и практическая значимость работы

Комплексное применение гексэтидина и фотодитазина в комбинации с фотодинамической терапией (МЦГФ) в первую фазу раневого процесса, а в сочетании с ультразвуковой терапией (МЦГФ + УЗТ) во вторую фазу течения позволит увеличить результативность локального лечения гнойно-воспалительного очага ввиду повышения скорости эпителизации и появления грануляций (в 2 раза лучше), уменьшения срока очищения раны от продуктов жизнедеятельности патогенной микрофлоры, а также срока купирования отека (в 2,3 раза лучше), и, как следствие, быстрого уменьшения площади раны (в 1,4 раза быстрее) в сравнении с лечением диоксометил-тетрагидропиримидиновой мазью с хлорамфениколом.

Методология и методы исследования

Работа проводилась в несколько этапов. In vitro в сравнительном аспекте был изучен спектр антимикробной активности разработанных нами комбинаций мазей стандартным диско-диффузным методом. Вторым этапом выполнено экспериментальное моделирование гнойной раны на 360 крысах-самцах породы «Вистар». План диссертационного исследования составлялся с соблюдением правил лабораторной практики РФ и в соответствии с требованиями этического комитета по проведению экспериментальных исследований. Во всех сериях эксперимента, кроме контрольной, проводили ежедневные перевязки раны с исследуемой мазью один раз в сутки на протяжении 14 дней. Динамика течения раневого процесса оценивалась следующим образом: планиметрическим, микробиологическим, морфологическим и морфометрическим методами, проводилась оценка внешнего состояния раны. Результаты лечения оценивали на первые, третьи, пятые, восьмые, десятые и пятнадцатые сутки от момента начала лечения. Затем был проведен сравнительный статистический анализ полученных результатов.

Основные положения, выносимые на защиту

1. Установлена бактерицидная активность гексэтидина на основе полиэтиленоксида и метилцеллюлозы в отношении как грамположительных (St. aureus ATCC 6538-P, Bac. cereus ATCC 10702, Bac. subtilis ATCC 6633), так и грамотрицательных (E. coli ATCC 25922, Proteus vulgaris) микроорганизмов, а также тест-штамма Candida albicans ATCC 885-653.
2. Использование иммобилизованной на метилцеллюлозе формы гексэтидина способствовало сокращению сроков течения раневого процесса по сравнению с применением комбинации ПЭОГ и диоксометилтетрагидропиримидиновой мази с хлорамфениколом.

3. Применение иммобилизованных на основе метилцеллюлозы гексэтидина и фотодитазина способствует ускорению появления грануляций и эпителизации экспериментальных гнойных ран в сравнении с их изолированным применением.
4. Сочетанное применение гексэтидина и фотодитазина, иммобилизованных на метилцеллюлозе, в комплексном воздействии с ультразвуковой терапией способствует уменьшению сроков лечения гнойной раны в сравнении с их изолированным применением в комплексе с ультразвуковой терапией.

Личный вклад автора

Для выполнения поставленных цели и задач автором составлены план и дизайн экспериментального исследования, изучена современная отечественная и зарубежная литература, на основании которой написан литературный обзор, выполнено экспериментальное исследование на 360 крысах-самцах. Под руководством соответствующих специалистов автор принимал участие в проведении микробиологического и гистологического исследования и оценке полученных результатов. Автор систематизировал полученные данные, провел их анализ и статистическую обработку. Доля автора в сборе информации по теме диссертации составила 80-90%, в анализе и обобщении результатов работы – 90-95%.

Внедрение результатов исследования

Материалы диссертации внедрены и используются в научной работе и педагогическом процессе на кафедре оперативной хирургии и топографической анатомии им. А.Д. Мясникова ФГБОУ ВО «Курский государственный медицинский университет» Министерства здравоохранения Российской Федерации, на кафедре госпитальной хирургии Медицинского института федерального государственного автономного образовательного учреждения высшего образования «Белгородский государственный национальный исследовательский университет», а также на кафедре анатомии, оперативной хирургии и медицины катастроф Медицинского института ФГБОУ ВО «Орловский государственный университет им. И.С. Тургенева».

Степень достоверности полученных результатов

Достоверность полученных результатов исследования, сформулированных в диссертации, обусловлена анализом большого объема данных, полученных в ходе экспериментальных работ. Обработка полученного материала выполнена с использованием современных методов статистического анализа.

Апробация диссертации и публикации

По теме диссертации опубликовано 10 научных работ, в том числе 2 работы в изданиях, рекомендованных Высшей аттестационной комиссией Министерство науки и высшего образования РФ для опубликования результатов диссертационных исследований, 1 работа в журналах, индексируемых в международных базах цитирования Scopus. Получен патент РФ на изобретение № 2774440 (опубликован 21.06.2022 г., «Средство для лечения гнойно-воспалительных процессов мягких тканей и слизистых оболочек»).

Апробация работы состоялась 30 июня 2021 года на совместном заседании кафедр оперативной хирургии и топографической анатомии, гистологии, эмбриологии, цитологии, хирургических болезней № 1, хирургических болезней № 2, общей хирургии, хирургических болезней ИНО федерального государственного бюджетного образовательного учреждения высшего образования «Курский государственный медицинский университет» Министерства здравоохранения Российской Федерации.

Объем и структура диссертации

Диссертационная работа изложена на 161 странице машинописного текста и состоит из введения, 3 глав, заключения, выводов, практических рекомендаций и списка использованной литературы, включающего 113 отечественных и 32 иностранных источника. Диссертация иллюстрирована 22 таблицами, 76 рисунками, включая макрофотографии, микрофотографии и диаграммы.

СОДЕРЖАНИЕ РАБОТЫ

Материалы и методы

В данной научно-исследовательской экспериментальной работе материалом для изучения явились комбинации мазей, разработанные на базе Курского государственного медицинского университета (таблица 1).

Все компоненты, использованные в разработке данных комбинаций, разрешены к медицинскому применению в общей клинической практике и отвечают действующей нормативно-технической документации.

Экспериментальные комбинации и официнальная диоксометилтетрагидропиримидиновая мазь с хлорамфениколом были изучены в экспериментах in vitro. Исследование заключалось в определении антимикробного спектра действия в отношении наиболее часто встречающихся патогенных микроорганизмов, вызывающих гнойно-воспалительные заболевания кожи и мягких тканей.

Таблица 1 – комбинации мазей

Комбинация/компонент	Гексэтидин (НД 42-59737)	Фотодитазин (НД 001246-010817)	Метилцеллюлоза (ФС 9004-67-5)	ПЭО 400: ПЭО 1500 (8:2) (ФС 42-1242-96): (ФС 42-1885-96)	Вода очищенная (ФС 42-2619-97)
Комбинация 1	0,5 г	-	-	99,5 г	-
Комбинация 2	0,5 г	-	2 г	-	97,5 г
Комбинация 3	-	1 г	2 г	-	97 г
Комбинация 4 (Патент РФ № 2774440)	0,5 г	1 г	2 г	-	96,5 г

Эксперименты in vivo выполнены на 360 белых крысах-самцах породы «Вистар». Животные массой 180,0±20,0 г, отобранные для исследования, не имели внешних признаков заболевания, прошли карантин в экспериментально-биологической клинике ФГБОУ ВО КГМУ Минздрава России. Всем животным с помощью аппарата «R340, RWD Life Science (КНР)» давался ингаляционный наркоз – Изофлюран (Бакстер (США)). На базе лаборатории экспериментальной хирургии и онкологии НИИ ЭМ в операционной с соблюдением правил асептики и антисептики производилось моделирование гнойной раны по методике П.И. Толстых.

Экспериментальные исследования проводились в следующих сериях:

1. Контрольная серия – животным лечение не проводилось.
2. Серия сравнения – лечение диоксометилтетрагидропиримидиновой мазью с хлорамфениколом.
3. Серия сравнения + УЗТ – лечение диоксометилтетрагидропиримидиновой мазью с хлорамфениколом + ультразвуковая терапия.
4. Серия ПЭОГ – лечение с использованием иммобилизованной формы гексэтидина на полиэтиленоксиде (комбинация 1).
5. Серия МЦГ – лечение с использованием иммобилизованной формы гексэтидина на метилцеллюлозе (комбинация 2).
6. Серия МЦГ + УЗТ – лечение с использованием иммобилизованной формы гексэтидина (комбинация 2) + ультразвуковая терапия.
7. Серия МЦФ – лечение с использованием иммобилизованной формы фотодитазина на метилцеллюлозе (комбинация 3).
8. Серия МЦФ + УЗТ – лечение с использованием иммобилизованной формы фотодитазина (комбинация 3) + ультразвуковая терапия.
9. Серия МЦГФ – лечение с использованием иммобилизованной формы фотодитазина и гексэтидина на метилцеллюлозе (комбинация 4).
10. Серия МЦГФ + УЗТ – лечение с использованием иммобилизованной формы фотодитазина и гексэтидина (комбинация 4) + ультразвуковая терапия.

Динамика течения раневого процесса оценивалась следующим образом: проводилась оценка внешнего состояния раны, планиметрическим, микробиологическим, а также гистологическим методами. Результаты лечения оценивали на 1-е, 3-и, 5-е, 8-е, 10-е и 15-е сутки от начала лечения. Выведение животных из эксперимента осуществляли CO_2-индуцированной эвтаназией.

При визуальной оценке гнойной раны проводилась фиксация срока ликвидации отека окружающих тканей, полного очищения дна раны, начала появления грануляций, начала краевой эпителизации и полного заживления раны. При планиметрическом методе оценивали площадь раны (S), процент уменьшения площади раны (ПУП) и скорость заживления (СЗ). Микробиологическое исследование представляло собой количественное определение микроорганизмов в динамике в 1 г ткани инфильтрата.

При световой микроскопии полученных микропрепаратов оценивали характер и динамику морфологического течения раневого процесса в условиях применения экспериментальных мазей, по кариологическим признакам проводили качественный анализ клеточных элементов, находящихся в области раневого дефекта и в непосредственной близости к нему (в прилежащем участке неповрежденной кожи).

Была выполнена статистическая обработка полученных в ходе экспериментального исследования результатов. Для этого использовали программы Microsoft Excel 2013 и «Statistica 10.0». Цифровые признаки представлялись как медиана, 25 и 75 перцентили (Me (25;75)). При сравнении двух серий использовался критерий Манна-Уитни, а при множественном сравнении применялся Kruskal-Wallis test, с последующим сравнением средних рангов по группам. Различия считали статистически достоверными при $p \leq 0{,}05$.

РЕЗУЛЬТАТЫ ИССЛЕДОВАНИЯ И ИХ ОБСУЖДЕНИЕ

У всех экспериментальных животных через 48 часов после моделирования гнойной раны наблюдалась следующая картина: дно раны покрыто налетом фибрина, небольшие участки некроза, гнойно-геморрагическое отделяемое, выраженный перифокальный отек (рисунок 1А).

При микроскопическом изучении гистологических срезов краев раны через сутки после моделирования раневого дефекта было выявлено наличие дефекта эпителиального покрова, на поверхности которого визуализировалась фибрино-эритроцито-лейкоцитарная пленка. Хорошо визуализируемая дерма отечна и инфильтрирована лейкоцитами. В поле зрения преобладали нейтрофилы и эозинофилы. Кровеносные сосуды расширены и кровенаполнены, наблюдалось диапедезное кровоизлияние в окружающие раневой дефект ткани (рисунок 1Б, В).

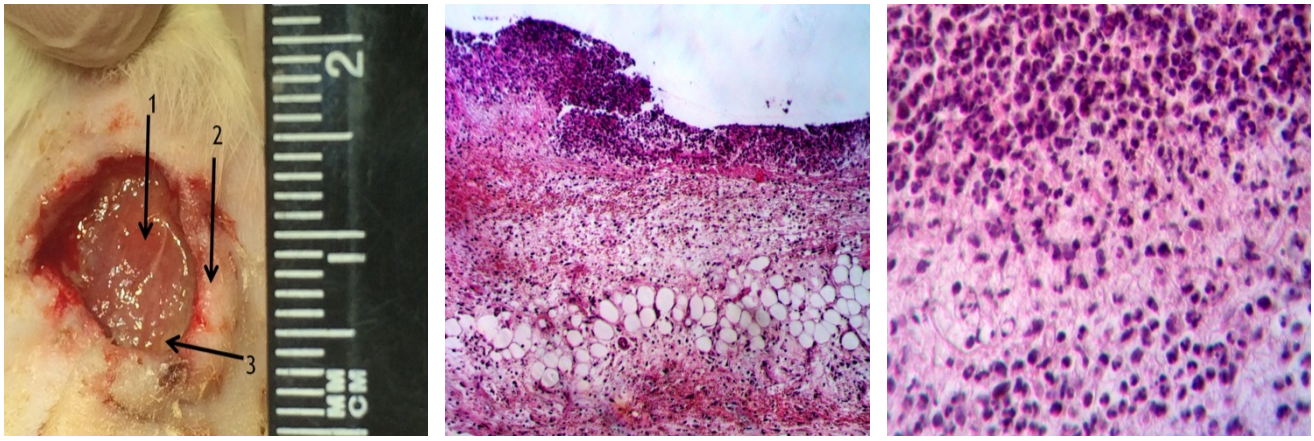

А Б В

Рисунок 1 – модель гнойной раны на 1-е сутки: А – макрофотография раны, Б, В – микрофотография среза кожи в области раневого дефекта, окрашено гематоксилином и эозином, ув. х100 (Б), ув. х400 (В).

Примечание: 1 – участок некроза; 2 – отек тканей вокруг раны; 3 – гнойное отделяемое.

На протяжении всего процесса лечения происходило постепенное изменение внешнего вида моделируемой гнойной раны. Так, при анализе данных (рисунок 2) в серии ПЭОГ по сравнению с контрольной серией очищение, появление грануляций и эпителизация достоверно наступали в 1,2 раза быстрее. В свою очередь, в комбинации МЦГ купирование отека наступало быстрее в 1,3 раза по сравнению с контрольной серией и в 1,1 раза – с серией сравнения, образование грануляций наступало раньше в 1,7 и 1,6 раза, а начало краевой эпителизации начиналось достоверно раньше в 1,4 и 1,3 раза соответственно. При сравнении опытных комбинаций лучшие результаты со стороны клинической картины показала серия МЦГ: отек был купирован в 1,2 раза быстрее, чем в ПЭОГ, а появление грануляций наступало в 1,4 раза быстрее.

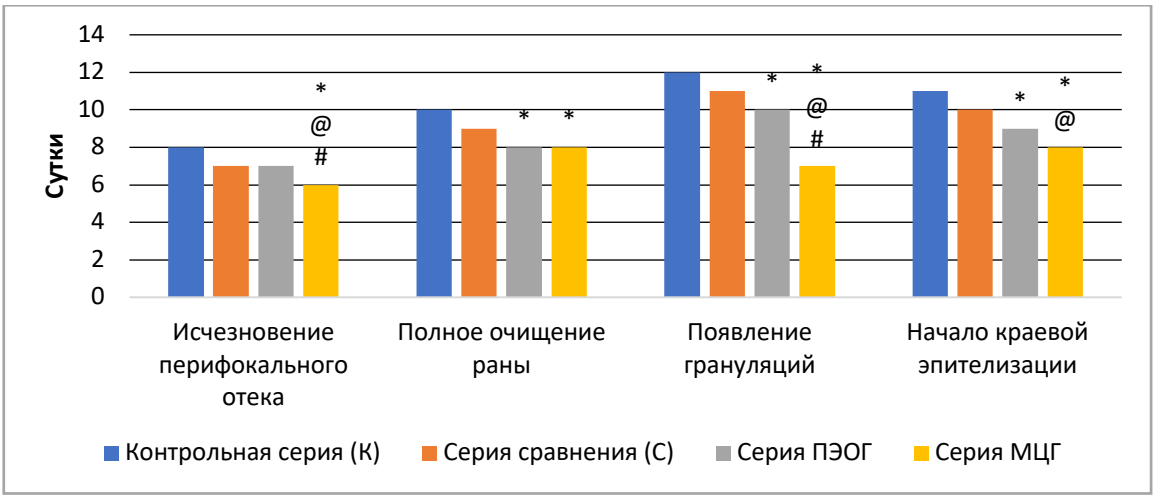

Рисунок 2 – динамика клинических признаков течения раневого процесса.

Примечание: * – $p \leq 0,05$ при сравнении серии К с остальными сериями; @ – $p \leq 0,05$ при сравнении серии С с сериями ПЭОГ и МЦГ; # – $p \leq 0,05$ при сравнении серий ПЭОГ и МЦГ.

При планиметрическом анализе данных (рисунок 3) выявлены достоверные отличия по ПУП серии МЦГ по сравнению с контрольной серией на протяжении всего срока лечения, с серией сравнения – в первую фазу раневого процесса. С 3-х по 10-е сутки были получены достоверные отличия при сравнении разработанных нами комбинаций. На 3-и сутки разница в сокращении площади составила 20,7%, на 5-е – 18,4%, на 8-е – 27,4%, а на 10-е – 22,5% в пользу препарата, где за основу для иммобилизации была взята метилцеллюлоза.

В серии ПЭОГ площадь раны увеличилась к 3-м суткам, а к 5-м начала постепенно уменьшаться. Вероятнее всего, это связано с высокой адсорбирующей составляющей основы, которая оказывала раздражающее действие на окружающие рану мягкие ткани.

Скорость заживления в опытных сериях на 3-5-е сутки была в 2,7 раза, а на 8-10-е сутки – и в 1,8 раза выше по сравнению с контрольной серией и серией сравнения. Степень обсемененности ран микроорганизмами в серии МЦГ была достоверно ниже, чем в контрольной серии, на протяжении всего срока лечения,

но не отличалась от серии сравнения. При сравнении ее с ПЭОГ на 5-е, 8-е и 10-е сутки лечения микробная обсемененность раны была достоверно меньше в серии МЦГ в 69, 63 и 93 раза соответственно, чем в серии ПЭОГ (p=0,02).

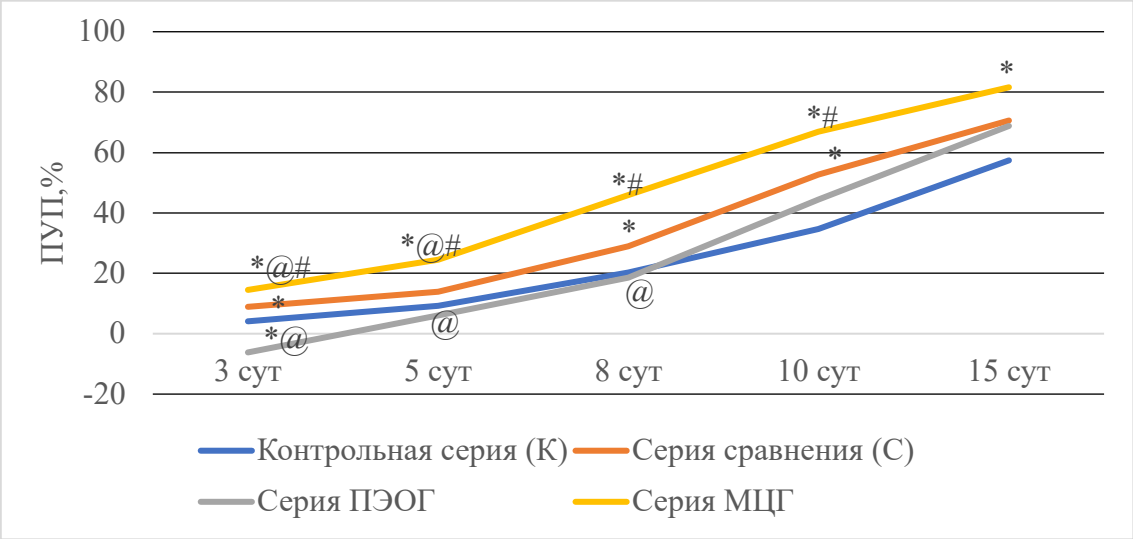

Рисунок 3 – динамика процента уменьшения площади раневой поверхности.

Примечание: * – p≤0,05 при сравнении серии К с остальными сериями; @ – p≤0,05 при сравнении серии С с сериями ПЭОГ и МЦГ; # – p≤0,05 при сравнении серий ПЭОГ и МЦГ.

Морфологическая картина также подтверждает преимущество комбинации гексэтидина, иммобилизованного на метилцеллюлозе. Так, количество фиброцитов на 3-и, 5-е и 8-е сутки больше в серии МЦГ в 3,8, 2,4 и 2,2 раза соответственно по сравнению с серией ПЭОГ (p≤0,05). При этом, несмотря на постепенное уменьшение количества макрофагов и гранулоцитов в процессе лечения, в период с 5-х по 8-е и с 3-х по 10-е сутки соответственно в серии ПЭОГ их количество было достоверно больше, чем в серии МЦГ.

Проведя комплексную оценку данных комбинаций, можно сделать заключение, что серия МЦГ проявила достоверно более выраженную активность на всем протяжении лечения гнойной раны по сравнению с ПЭОГ, что отражалось при оценке планиметрических, микробиологических и гистологических показателей, а также клинических признаков. В фазу воспаления метилцеллюлоза адсорбировала экссудат и продукты распада и жизнедеятельности микроорганизмов, способствовала очищению раны, уменьшала гидратацию тканей, предотвращала высыхание раневой поверхности, а также пролонгировала действие гексэтидина. Входящий в состав гексэтидин оказывал бактерицидное влияние на патогенную микрофлору, тем самым укорачивая фазу воспаления, к тому же не вызывал резистентность у микроорганизмов. Комбинация ПЭОГ проявила себя хуже, что было достоверно подтверждено. В первую фазу происходило увеличение площади раны, тем самым увеличивался срок заживления. Данное обстоятельство связано с тем, что полиэтиленоксид обладает более выраженными адсорбирующими свойствами по

сравнению с метилцеллюлозой, тем самым в фазу экссудации оказывал раздражающее действие на прилегающие к ране мягкие ткани и затормаживал репаративный процесс. Экспериментальные животные в серии ПЭОГ вели себя более агрессивно и раздражительно по сравнению с серией МЦГ.

С учетом вышеизложенных фактов для проведения дальнейших серий эксперимента с применением фотодитазина, гексэтидина и оценки их изолированного и сочетанного влияния на процесс течения гнойной раны основой для иммобилизации было принято решение использовать метилцеллюлозу.

При анализе данных (рисунок 4) следует, что серии МЦФ и МЦГФ по всем клиническим проявлениям показали себя лучше контрольной и серии сравнения. Так, по сравнению с контрольной серией исчезновение перифокального отека в серии МЦФ в 1,6 раза происходило быстрее, в МЦГФ – в 2,7 раза, рана очищалась раньше в МЦФ – в 1,4 раза, в МЦГФ – в 2 раза, появление грануляций в МЦФ начиналось раньше в 2 раза, в МЦГФ – в 2,4 раза, в сериях МЦФ и МЦГФ сокращались сроки эпителизации в 2,2 раза.

При сравнении серий МЦГ и МЦГФ были получены достоверные отличия по следующим проявлениям: купирование отека происходило быстрее в 2 раза в серии МЦГФ (p=0,015), очищение раны и сроки начала краевой эпителизации в серии МЦГФ наступали в 1,6 раза раньше (p=0,012).

В серии МЦГФ купирование отека происходило уже на 3-и сутки, а краевая эпителизация начиналась на 5-е сутки, в то время как в МЦГ на 6-е и 8-е сутки соответственно (различия статистически достоверны, p≤0,05).

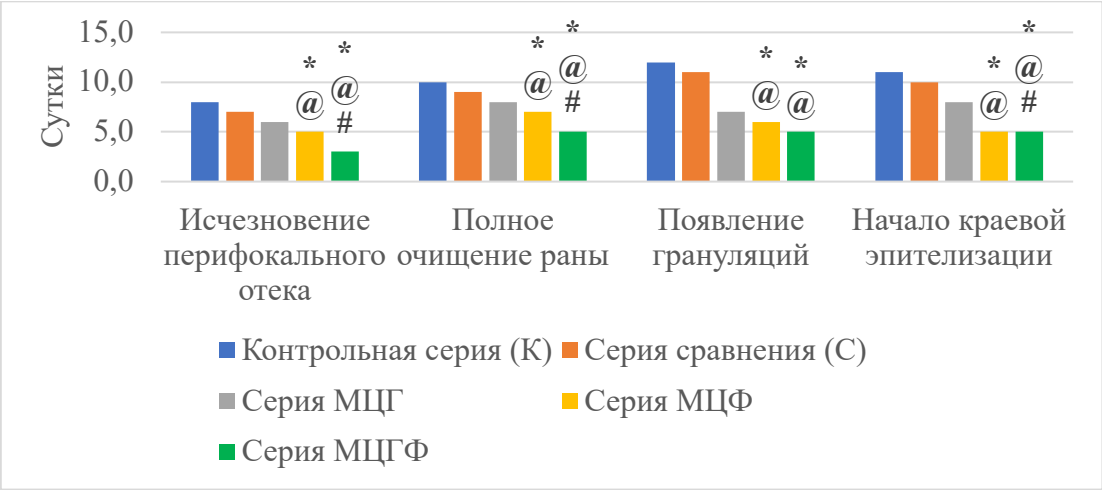

Рисунок 4 – динамика клинических признаков течения раневого процесса.

Примечание: * – p≤0,05 при сравнении серии К с сериями МЦФ и МЦГФ; @ – p≤0,05 при сравнении серии С с сериями МЦФ и МЦГФ; # – p≤0,05 при сравнении серии МЦГ с сериями МЦФ и МЦГФ; ~ – p≤0,05 при сравнении серий МЦФ и МЦГФ.

При анализе планиметрических данных выявлено, что серия МЦФ по срокам заживления раны достоверно отличалась от контрольной серии на всем протяжении эксперимента, а на 8-е и 10-е сутки еще и от серии сравнения.

На 3-и сутки разница между ПУП в серии МЦФ и контрольной составила 7,4%, на 8-е – 27,6%, а к 10-м суткам составляла 53,3%. Площадь ран и ПУП достоверно отличались с 1-х по 8-е сутки при сравнении серий, в состав которых входил фотосенсибилизатор, на 10-е сутки в комбинации МЦГФ ПУП был больше на 6,3% (p>0,05) по сравнению с МЦФ.

Из рисунка 5 мы видим, что максимальная скорость заживления МЦГФ была на 1-3-и сутки и составила 16,6%/сут, что достоверно отличало ее от остальных серий, так же, как и на 3-5-е сутки (СЗ – 12,5%/сут). При изолированном применении фотодитазина (МЦФ) наибольший процент скорости репарации мягких тканей пришелся на вторую фазу течения раневого процесса и составил 17,4%/сут, на 8-10-е сутки от начала лечения, что достоверно отличало от остальных серий.

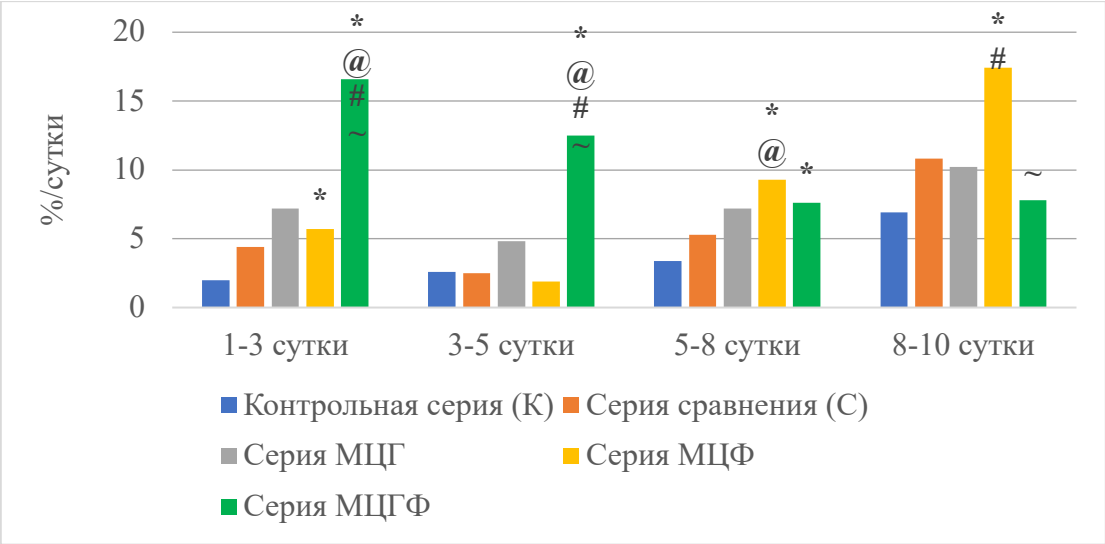

Рисунок 5 – динамика скорости заживления ран у экспериментальных животных в процессе лечения.

Примечание: * – p≤0,05 при сравнении серии К с сериями МЦФ и МЦГФ; @ – p≤0,05 при сравнении серии С с сериями МЦФ и МЦГФ; # – p≤0,05 при сравнении серии МЦГ с сериями МЦФ и МЦГФ; ~ – p≤0,05 при сравнении серий МЦФ и МЦГФ.

Серия МЦГФ по степени микробной обсемененности достоверно отличалась на всех сроках лечения от контрольной серии, серии сравнения и МЦГ. На 3-и сутки микробная обсемененность ран серии МЦГФ была в 114 раз меньше (p=0,013), чем в контрольной серии, в 48,8 раз – чем в серии сравнения (p=0,021) и в 27,9 раз по сравнению с серией МЦГ (p=0,016). На 10-е сутки обсемененность ран в серии МЦГФ была меньше по сравнению с контролем более чем в 15 тысяч раз, в 187,5 раз – с серией сравнения, в 116,7 раз по отношению к серии МЦГ. При сравнении серий МЦФ и МЦГФ обсемененность ран достоверно отличалась только на 3-и и 5-е сутки от начала лечения. В серии МЦГФ была меньше в 10,2 раза на 3-и сутки, в 106,8 раз – на 5-е сутки. При этом на 10-е сутки микробная обсемененность в сериях МЦФ и МЦГФ составила 480 и 240 КОЕ/г соответственно (p>0,05).

Начиная с 5-х суток и до конца лечения количество фиброцитов было достоверно больше в серии МЦГФ, а количество фибробластов только до 8-х суток по сравнению с серией сравнения. Количество гранулоцитов в серии МЦГФ на протяжении всего срока лечения было меньше, чем в серии сравнения в среднем в 1,6 раза ($p \leq 0,05$).

Комплексный анализ полученных результатов позволил сделать вывод о том, что сочетанное применение гексэтидина и фотодитазина оказывало благоприятное влияние на заживление гнойной раны, ускоряя исчезновение перифокального отека, появление грануляций и начало эпителизации, значительно быстрее происходило уменьшение площади ран в I фазу течения раневого процесса, а также уменьшалась микробная обсемененность раны по сравнению с их изолированным применением. Изолированное применение фотодитазина, иммобилизованного на метилцеллюлозе, показало достоверные различия в результатах по сравнению с серией МЦГ, отмечалась более выраженная противовоспалительная и регенераторная активность. Максимальное отличие применения фотосенсибилизатора пришлось на II фазу раневого процесса (8-10-е сутки).

Из анализа комплексного воздействия на течение раневого процесса комбинаций МЦГ, МЦФ, МЦГФ с ультразвуковой терапией и фотодинамическим воздействием следует, что в комбинации сочетанного применения гексэтидина и фотодитазина клиническое течение раневого процесса протекало эффективнее, чем лечение диоксометилтетрагидропиримидиновой мазью с хлорамфениколом в сочетании с УЗТ (данные различия статистически достоверны). Уже на 3-и сутки в серии МЦГФ + УЗТ произошло исчезновение перифокального отека, а к 5-м – полное очищение раны, начало эпителизации и грануляции. Серия МЦФ достоверно отличалась по всем критериям от контрольной, а начало краевой эпителизации также по сравнению с серией сравнения (рисунок 6).

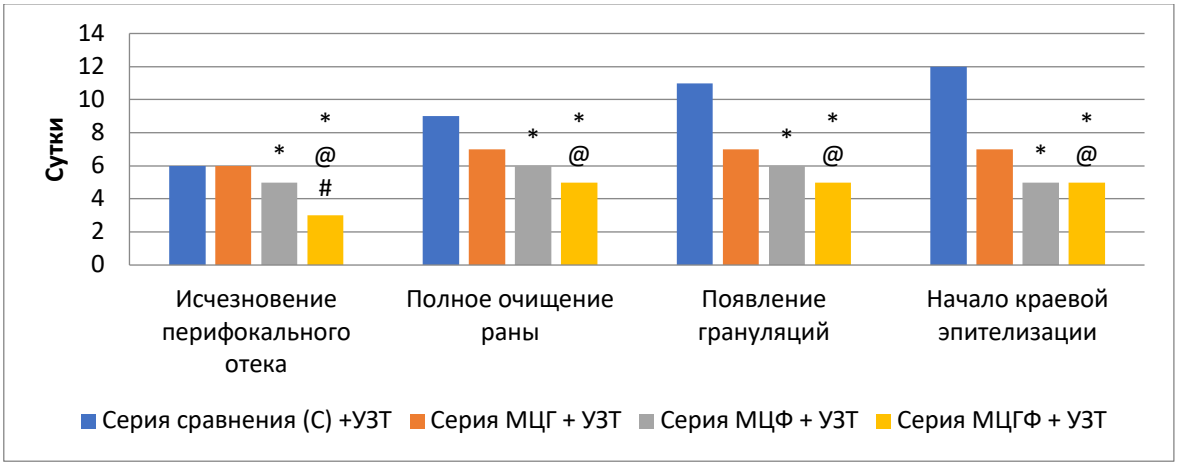

Рисунок 6 – динамика клинических признаков течения раневого процесса.

Примечание: * – $p \leq 0,05$ при сравнении серии С + УЗТ с остальными сериями; @ – $p \leq 0,05$ при сравнении серии МЦГ + УЗТ с сериями МЦФ + УЗТ и МЦГФ + УЗТ; # – $p \leq 0,05$ при сравнении серий МЦФ + УЗТ и МЦГФ + УЗТ.

Площадь раны и ПУП в сериях МЦГ + УЗТ и МЦГФ + УЗТ на всех сроках лечения достоверно отличались от серии сравнения + УЗТ. А комбинация МЦФ + УЗТ имела достоверные отличия по сравнению с серией сравнения + УЗТ на 3-и, 5-е и 10-е сутки наблюдения. Так, процент уменьшения площади ран на 5-е сутки составил в серии С + УЗТ 15,7 (12,8; 17,1)%, в серии МЦГ + УЗТ – 25,3 (23; 28,1)%, в серии МЦФ + УЗТ – 22,8 (21,8; 25,2)%, в серии МЦГФ + УЗТ 57,6 (54,9; 63,2)%. Площадь раны к 10-м суткам составила в серии С + УЗТ 59 (54,8; 60,3) мм^2, в серии МЦГ + УЗТ – 29,5 (25,5; 34,3) мм^2, в серии МЦФ + УЗТ – 13 (11,8; 14,3) мм^2, а в серии МЦГФ + УЗТ – 4 (4; 5) мм^2.

Из анализа данных (рисунок 7) следует, что в комбинации МЦГФ + УЗТ максимальная скорость заживления раны пришлась на I фазу течения раневого процесса и составила 17,9%/сут – на 1-3-и сутки и 10,2%/сут – на 3-5-е сутки, а в комбинации МЦФ + УЗТ на II фазу течения раневого процесса (8-10-е сутки) – 21,7%/сут, что достоверно отличает их от серии МЦГ + УЗТ и друг от друга.

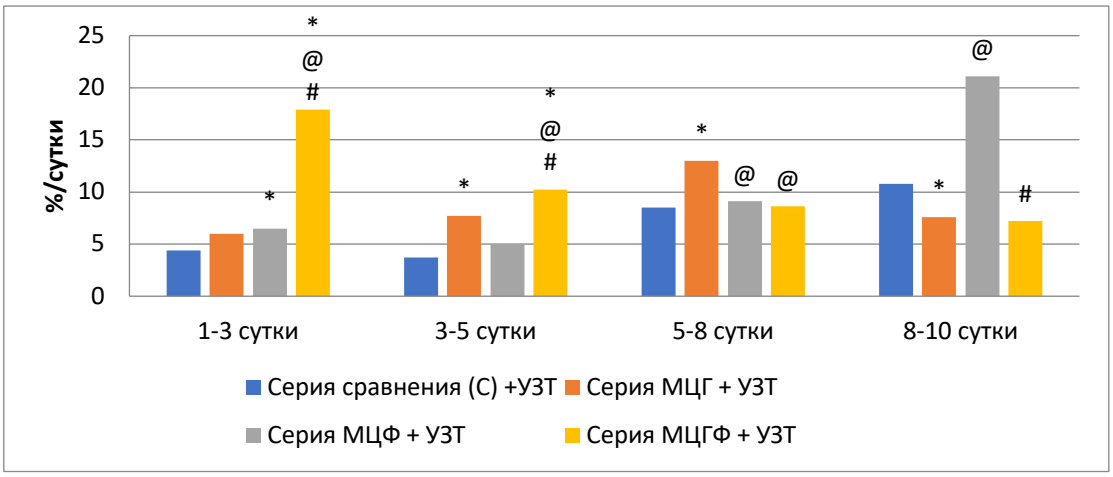

Рисунок 7 – динамика скорости заживления ран у экспериментальных животных в процессе лечения.

Примечание: * – $p \leq 0,05$ при сравнении серии С + УЗТ с остальными сериями; @ – $p \leq 0,05$ при сравнении серии МЦГ + УЗТ с сериями МЦФ + УЗТ и МЦГФ + УЗТ; # – $p \leq 0,05$ при сравнении серий МЦФ + УЗТ и МЦГФ + УЗТ.

Микробная обсемененность серии С + УЗТ достоверно отличалась от МЦГ + УЗТ на 5-е и 15-е сутки, от МЦФ + УЗТ – на 3-и, 8-е и 10-е сутки. Все раны сравниваемых серий были меньше контаминированы, чем в серии сравнения, кроме серии МЦГ + УЗТ на 15-е сутки – обсемененность была выше в 6,6 раза. В серии МЦГФ + УЗТ микробная обсемененность была достоверно меньше на всех сроках лечения по отношению к сериям С + УЗТ и МЦГ + УЗТ, а к серии МЦФ + УЗТ только до 5-х суток. На 5-е сутки обсемененность в серии МЦГФ + УЗТ была меньше в 452 раза по сравнению с серией С + УЗТ, в 9,3 раза – с серией МЦГ + УЗТ, в 107,1 раз – с серией МЦФ + УЗТ.

Количество фибробластов в серии МЦГФ + УЗТ достоверно отличалось от серии МЦГ + УЗТ с 8-х по 15-е сутки, а фиброцитов на 15-е сутки, что говорит об улучшении процессов репарации в серии с применением фотосенсибилизатора.

При сравнительном анализе серий сравнения и МЦГФ в сочетании с УЗТ выявлено, что на протяжении всего срока лечения количество фиброцитов было достоверно больше (в среднем в 1,9 раза) в разработанной комбинации, а макрофагов и гранулоцитов – в серии с использованием официнального препарата.

Анализируя вышеизложенное, можно прийти к заключению, что комплексное воздействие комбинации гексэтидина с фотодитазином, иммобилизованные на метилцеллюлозе, с ультразвуковой и фотодинамической терапией оказывало более выраженный эффект в лечении гнойных ран по сравнению с их изолированным применением в сочетании с ультразвуковой терапией: раннее исчезновение перифокального отека, высокая скорость заживления раны в I фазу течения раневого процесса, достоверно меньшая микробная обсемененность в I и II фазу течения. В свою очередь, изолированное применение фотодитазина, иммобилизованного на метилцеллюлозе, в комбинации с ультразвуковой терапией показало достоверно лучшие результаты по скорости заживления во II фазу по сравнению с серией МЦГ + УЗТ.

При анализе сравнения между собой результатов эффективности лечения экспериментальных гнойных ран при сочетанном использовании гексэтидина и фотодитазина, иммобилизованных на метилцеллюлозе, без ультразвуковой терапии и в сочетании с ней и фотодинамической терапией было выявлено, что данные показателей клинического течения, а также скорость заживления достоверно не отличались друг от друга на всем протяжении лечения. Связано это с тем, что ультразвуковая терапия начиналась с 4-х суток от начала лечения, а к этому моменту уже происходили купирование отека (на 3-и сутки), очищение раны и начало эпителизации (4-5-е сутки).

Однако при определении микробной обсемененности ран были выявлены достоверные отличия на 8-е и 10-е сутки от начала лечения, обсемененность в серии МЦГФ + УЗТ была в 1,2 раза меньше (p=0,015) на 8-е сутки и в 1,1 раза меньше (p=0,04) – на 10-е сутки по сравнению с комбинацией МЦГФ без проводимого ультразвукового лечения (рисунок 8). Площадь ран и ПУП имели достоверные отличия только на 10-е сутки (рисунок 9). Так, площадь в серии без проведения ультразвуковой терапии составила 7 (6,8; 8) мм^2, а ПУП – 95,2 (94,7; 95,6)%, а в серии МЦГФ + УЗТ – 4 (4; 5) мм^2 и 97,3 (96,8; 97,3)% соответственно.

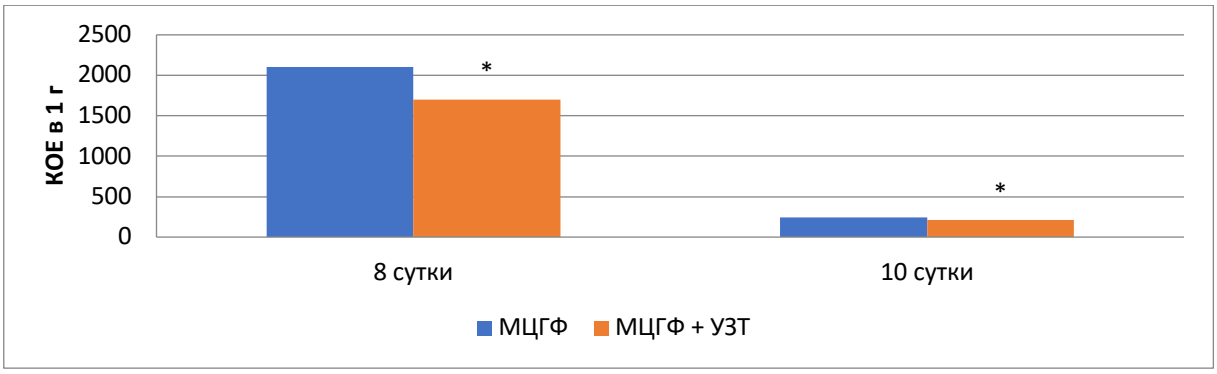

Рисунок 8 – динамика микробной обсемененности у экспериментальных животных.

Примечание: * – p≤0,05 при сравнении серий МЦГФ и МЦГФ + УЗТ.

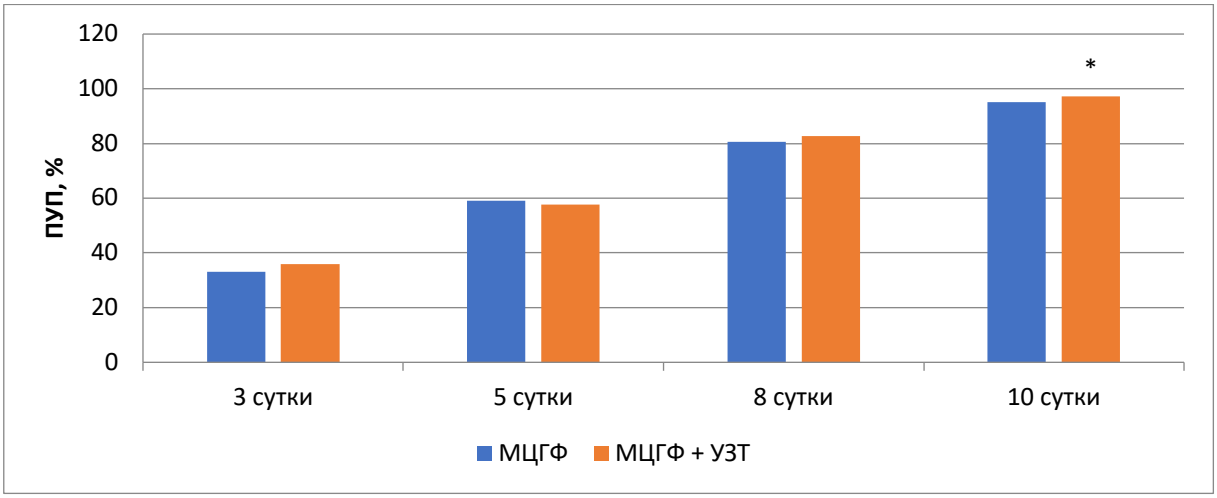

Рисунок 9 – динамика ПУП ран у экспериментальных животных в процессе лечения.

Примечание: * – $p \leq 0,05$ при сравнении серий МЦГФ и МЦГФ + УЗТ.

На 10-е сутки эксперимента в серии МЦГФ (рисунок 10А) новообразованный многослойный эпителий покрывал более половины поверхности дефекта кожи, он тонкий, недостаточно зрелый, составляющие его слои хорошо идентифицировались, однако толщина их отличалась от толщины слоев эпидермиса здоровой кожи. Следует отметить, что, несмотря на все еще высокую плотность клеток в поле зрения, волокнистый компонент являлся преобладающим. Новообразованные волокна расположены рыхло, горизонтально ориентированы, наблюдалась тенденция к слиянию их в пучки. В клеточном компоненте абсолютное большинство принадлежало элементам фибробластического дифферона, встречались единичные лимфоциты и тучные клетки в стадии накопления секрета.

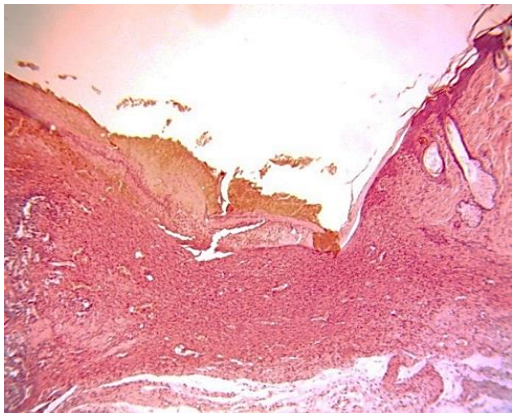

А

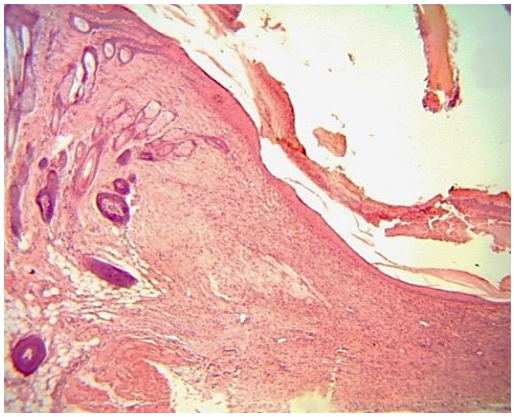

Б

Рисунок 10 – микрофотография среза кожи в области раневого дефекта на 10-е сутки эксперимента: А – у животных серии МЦГФ, Б – у животных серии МЦГФ + УЗТ. Окрашено гематоксилином и эозином. Ув. х100.

В свою очередь, в серии МЦГФ + УЗТ (рисунок 10Б) наблюдалась полная эпителизация раневого дефекта. Эпителиальный пласт состоял из хорошо идентифицируемых слоев многослойного плоского ороговевающего эпителия. Над «молодым» эпителием продолжали сохраняться в некоторых участках элементы струпа, содержащего некротические массы. В области новообразованной рубцовой ткани, заполняющей всю область дефекта, на фоне несколько большей плотности клеток (в сравнении с интактной дермой) наблюдалось преобладание волокнистого компонента над клеточным. Соединительнотканные волокна и расположенные между ними мелкие кровеносные сосуды преимущественно горизонтальной ориентации.

Количество фиброцитов достоверно больше на всех сроках наблюдения в серии МЦГФ + УЗТ, а количество фибробластов только на 5-е, 10-е и 15-е сутки от начала лечения, чем в серии МЦГФ. Так, на 10-е сутки эксперимента в поле зрения в соединительной ткани, расположенной под новообразованным эпидермисом, преобладают фибробласты – 35%, фиброциты – 54%, на 15-е сутки количество клеток-резидентов в 11,5 раз ($p \leq 0,05$) превышает количество клеток-нерезидентов на фоне абсолютного преобладания волокнистого компонента.

Анализируя вышеизложенное, можно заключить, что применение комбинации МЦГФ в сочетании с ультразвуковой терапией способствовало уменьшению микробной обсемененности, ускорению процессов эпителизации и регенерации и, как следствие, уменьшению площади ран и ускорению течения раневого процесса.

ЗАКЛЮЧЕНИЕ

Проведенные исследования подтвердили эффективность применения гексэтидина и фотодитазина, иммобилизованных на метилцеллюлозе, в сочетании с ультразвуковой и фотодинамической терапией. Так, полное заживление раны в серии МЦФ произошло на 14-е сутки, в серии МЦФ + УЗТ – на 13-е сутки, в серии МЦГФ – на 12-е сутки, в серии МЦГФ + УЗТ – на 11-е сутки от момента начала лечения. Следует отметить, что в I фазу течения раневого процесса лучшие результаты были отмечены при их сочетанном применении (МЦГФ), а во II фазу – изолированное применение фотодитазина, иммобилизованного на метилцеллюлозе. Однако сочетанное применение гексэтидина и фотодитазина, иммобилизованных на метилцеллюлозе, в комбинации с ультразвуковой терапией (МЦГФ + УЗТ) показало лучшие результаты как в I, так и во II фазу течения раневого процесса, чем в серии без проводимого ультразвукового лечения.

Перспективы дальнейшей разработки темы

Полученные в результате экспериментального исследования данные могут послужить основой для дальнейшей разработки и улучшения комбинаций, предназначенных для лечения гнойно-воспалительного процесса кожи и мягких тканей. Согласно полученным результатам, разработка новых раневых покрытий на основе антисептика и фотосенсибилизатора является перспективной для

ускорения процесса заживления гнойной раны, уменьшения ее микробной обсемененности.

Сочетанное применение гексэтидина и фотодитазина, иммобилизованных на метилцеллюлозе, а также их сочетание с ультразвуковой терапией можно рассматривать в качестве предмета изучения для дальнейших исследований. Главной тенденцией последующих разработок следует считать уменьшение микробной обсемененности, улучшение процессов эпителизации и регенерации, и как следствие – сокращение сроков лечения.

ВЫВОДЫ

1. При определении зон задержки роста микроорганизмов установлено, что гексэтидин + полиэтиленоксид, гексэтидин + метилцеллюлоза и гексэтидин + фотодитазин + метилцеллюлоза активны в отношении следующих штаммов: St. aureus ATCC 6538-P (15 мм, 18,5 мм и 30,5 мм соответственно), Bac. cereus ATCC 10702 (19 мм, 16,5 мм и 22,5 мм соответственно), Bac. subtilis ATCC 6633 (20 мм, 18,5 мм и 23,5 мм соответственно), E. coli ATCC 25922 (20,5 мм, 15,5 мм и 20,5 мм соответственно), Proteus vulgaris (18,5 мм, 20,5 мм и 24 мм соответственно), Candida albicans ATCC 885-653 (21 мм, 15,5 мм и 15,5 мм соответственно). Применение гексэтидин + фотодитазин + метилцеллюлоза по сравнению с официнальным препаратом при парном сравнении показало достоверно лучшие результаты в отношении St. aureus ATCC 6538-P в 1,4 раза ($p=0,015$), Bac. subtilis ATCC 6633 в 1,1 раза ($p=0,004$) и Candida albicans ATCC 885-653 в 1,6 раза ($p=0,002$).
2. Применение гексэтидина на метилцеллюлозе достоверно сокращало продолжительность изучаемых показателей клинического течения раневого процесса: исчезновение отека наступило на 1 сутки раньше, появление грануляций и начало эпителизации на 3 и 2 суток раньше по сравнению с гексэтидином на полиэтиленоксиде и серией сравнения соответственно. К 15-м суткам процент уменьшения площади в серии гексэтидин + метилцеллюлоза был в 1,2 раза выше, чем в серии гексэтидин + полиэтиленоксид и серии сравнения.
3. Комплексное применение гексэтидина и фотодитазина на метилцеллюлозе достоверно превосходило серию гексэтидин на метилцеллюлозе по изучаемым показателям клинического метода исследования в среднем в 1,4-2 раза, процент уменьшения площади в серии гексэтидин + фотодитазин + метилцеллюлоза был больше в 1,4 раза на 10-е сутки ($p=0,008$) по сравнению с серией гексэтидин + метилцеллюлоза, а микробная обсемененность в 116,7 раза ниже ($p=0,02$).
4. Комплексное применение комбинации гексэтидин + фотодитазин + метилцеллюлоза и ультразвуковой терапии достоверно сокращало I и II фазу раневого процесса по сравнению с серией сравнения + ультразвуковая терапия и гексэтидин + метилцеллюлоза + ультразвуковая терапия в 1,8-2,4 раза и в 1,4-2 раза соответственно. Процент уменьшения площади ран серии гексэтидин + фотодитазин + метилцеллюлоза + ультразвуковая терапия на 10-е сутки составил 97,3%, что в 1,2 раза ($p=0,0001$) и в 1,6 раза ($p\leq0,0001$) больше, чем в серии

гексэтидин + метилцеллюлоза + ультразвуковая терапия и серии сравнения + ультразвуковая терапия соответственно. Обсемененность ран в серии гексэтидин + фотодитазин + метилцеллюлоза + ультразвуковая терапия на 10-е сутки была более чем в 100 раз меньше, чем в серии гексэтидин + метилцеллюлоза + ультразвуковая терапия и серии сравнения + ультразвуковая терапия. Между сериями гексэтидин + фотодитазин + метилцеллюлоза + ультразвуковая терапия и фотодитазин + метилцеллюлоза + ультразвуковая терапия достоверно значимые отличия наблюдались по показателю скорость заживления – при комплексном применении максимальная скорость пришлась на 1-е сутки (17,9%/сут), а в изолированном на 8-10-е сутки (21,7%/сут).

5. При применении комбинации гексэтидин + фотодитазин + метилцеллюлоза + ультразвуковая терапия достоверные отличия при сравнении с серией гексэтидин + фотодитазин + метилцеллюлоза выявлены лишь на 10-е сутки при изучении планиметрических показателей, так процент уменьшения площади в серии гексэтидин + фотодитазин + метилцеллюлоза + ультразвуковая терапия составил 97,3%, а в серии гексэтидин + фотодитазин + метилцеллюлоза – 95,2%, $p=0,00003$. Микробная обсемененность в серии гексэтидин + фотодитазин + метилцеллюлоза + ультразвуковая терапия была на 8-е и 10-е сутки в 1,2 раза и в 1,1 раза соответственно ниже, чем серии гексэтидин + фотодитазин + метилцеллюлоза ($p=0,015$ и $p=0,04$ соответственно).

6. При гистологическом исследовании было выявлено достоверное ($p\leq0,05$) увеличение клеток фибробластического дифферона (являющихся морфологическим субстратом скорости заживления раневого дефекта), находящихся в прямопропорциональной зависимости от длительности эксперимента, с наибольшей степенью выраженности в экспериментальных сериях с применением ультразвуковой терапии (начиная с 8-х суток эксперимента, в серии гексэтидин + фотодитазин + метилцеллюлоза количество фибробластов и фиброцитов было в 1,2 раза больше, чем в серии гексэтидин + метилцеллюлоза. Добавление ультразвуковой терапии способствовало увеличению количества клеток фибробластического дифферона в 1,4 раза с 5-х суток эксперимента (к окончанию эксперимента – в 1,3 раза), с наибольшей степенью выраженности в серии гексэтидин + метилцеллюлоза + ультразвуковая терапия).

7. По данным морфологического исследования наиболее оптимальной является комбинация гексэтидин + фотодитазин + метилцеллюлоза + ультразвуковая терапия в лечении гнойной раны. Морфологическими критериями явилось следующее: эпителизация раневого дефекта на 10-е сутки эксперимента, в поле зрения в соединительной ткани, расположенной под новообразованным эпидермисом, преобладают клеточные элементы фибробластического дифферона (фибробласты – 35%, фиброциты – 54%), на 15-е сутки количество клеток-резидентов в 11,5 раз ($p\leq0,05$) превышает количество клеток-нерезидентов на фоне абсолютного преобладания волокнистого компонента.

Практические рекомендации

1. Применение комбинации МЦГФ в I фазу раневого процесса следует осуществлять следующим образом: на рану накладывается комбинация МЦГФ и асептическая повязка, через 30 минут после нанесения комбинации повязка удаляется, и проводится сеанс фотодинамической терапии в течение 5 минут, рекомендуемая длина волны светового излучения 662 нм. Затем на рану накладывается асептическая повязка. Перевязки и фототерапевтическое лечение проводятся ежедневно 1 раз в сутки.

2. Во II фазу течения раневого процесса к комбинации МЦГФ рекомендовано добавить ультразвуковую терапию следующим образом: на рану накладывается комбинация МЦГФ, и проводится сеанс ультразвуковой терапии в течение 5 минут. При лечении использовать частоту 2,64±0,03 МГц, интенсивность звуковых колебаний – 1,0 Вт/см^2, ультразвуковые колебания вести в непрерывном режиме. После сеанса ультразвуковой терапии провести повторное наложение комбинации и асептической повязки, а через 30 минут провести сеанс фотодинамической терапии. Перевязки и проведение ультразвуковой и фотодинамической терапии осуществлять 1 раз в сутки ежедневно.

3. Рекомендовать для дальнейшего клинического изучения комбинацию фотодитазина в комбинации с антисептиками, иммобилизованными на гидрофильных основах, с целью профилактики и лечения гнойно-воспалительного процесса кожи и мягких тканей.

СПИСОК РАБОТ, ОПУБЛИКОВАННЫХ ПО ТЕМЕ ДИССЕРТАЦИИ

1. Дюмина, М.Ю. Морфологический аспект в обосновании эффективности применения мази с антисептиком в лечении ран / М.Ю. Дюмина, И.А. Смердов, Д.С. Зотов // Инновации в медицине : сборник материалов девятой Международной дистанционной научной конференции, посвященной 83-летию Курского государственного медицинского университета (Курск, 15 декабря 2018 г.). – Курск, 2018. – С. 26–29.

2. Дюмина, М.Ю. Опыт клинического применения комбинации хлоргексидина биглюконата с метилурацилом и полиметилсилоксаном в лечении гнойных ран / М.Ю. Дюмина, И.А. Смердов, Д.С. Зотов // Инновации в медицине : сборник материалов девятой Международной дистанционной научной конференции, посвященной 83-летию Курского государственного медицинского университета (Курск, 15 декабря 2018 г.). – Курск, 2018. – С. 29–34.

3. Зотов, Д.С. Поликомпонентные препараты в местном лечении ран // Хирургия и онкология: эксперимент и клиника : сборник научных трудов и материалов научно-практической конференции с международным участием (Курск, 28 февраля, 2020 г.). – Курск, 2020. – С. 42–43.

4. Зотов, Д.С. Применение поликомпонентных мазей в лечении гнойных ран / Д.С. Зотов, Е.С. Затолокина // Молодежная наука и современность : сборник материалов 86-й Международной научной конференции студентов и молодых ученых, посвященной 86-летию КГМУ (Курск, 22–23 апреля, 2021 г.). – Курск, 2021. – Т. 1. – С. 200–202.

5. Зотов, Д.С. Местное лечение гнойных ран оригинальной комбинацией / Д.С. Зотов, А.Г. Терехов // Хирургия и онкология: эксперимент в хирургии и онкологии : сборник научных трудов и материалов научно-практической конференции с международным участием (Курск, 18 сентября, 2020 г.). – Курск, 2020. – С. 15–17.

6. Терехов, А.Г. Применение комбинации антисептиков в местном лечении гнойных ран / А.Г. Терехов, Д.С. Зотов // Хирургия и онкология: эксперимент в хирургии и онкологии : сборник научных трудов и материалов научно-практической конференции с международным участием (Курск, 18 сентября, 2020 г.). – Курск, 2020. – С. 17–18.

7. **Обоснование выбора гидрофильной основы для иммобилизации гексэтидина для лечения гнойных ран / Д.С. Зотов, А.Ю. Григорьян, М.А. Затолокина [и др.]. – DOI: 10.17513/spno.31710 // Современные проблемы науки и образования. – 2022. – № 3. – URL: https://science-education.ru/ru/article/view?id=31710 (дата обращения: 13.09.2022).**

8. **Сравнительная оценка комплексного применения гексэтидина и фотодитазина в сочетании с ультразвуковой и фототерапией в местном лечении гнойных ран / Д.С. Зотов, А.Ю. Григорьян, М.А. Затолокина [и др.]. – DOI: 10.21626/vestnik/2022-2/03 // Курский научно-практический вестник «Человек и его здоровье». – 2022. – № 2. – С. 24–30.**

9. **Comparative evaluation of isolated and complex use of hexetidine and photoditazine in combination with ultrasound therapy in the treatment of purulent wounds under experimental conditions / I.S. Dragovoz, D.S. Zotov, M.A. Zatolokina [et al.]. – DOI: 10.21103/Article12(1)_OA15 // International Journal of Biomedicine. – 2022. – Vol. 12, Iss. 1. – P. 138–141.**

10. Патент № 2774440 Российская Федерация, МПК: 61K 31/409 (2006.01), A61K 31/505 (2006.01), A61K 47/38 (2006.01), A61P 17/02 (2006.01), A61P 31/02 (2006.01). Средство для лечения гнойно-воспалительных процессов мягких тканей и слизистых оболочек : № 2021134446 : заявл. 25.11.2021 : опубл. : 21.06.2022, Бюл. № 18 / Зотов Д.С., Григорьян А.Ю., Затолокина М.А., Бежин А.И., Панкрушева Т.А., Жиляева Л.В., Чекмарева М.С. – 7 с.

СПИСОК СОКРАЩЕНИЙ И УСЛОВНЫХ ОБОЗНАЧЕНИЙ

КОЕ – колониеобразующие единицы
МЦГ – гексэтидин, иммобилизованный на метилцеллюлозе
МЦГФ – гексэтидин и фотодитазин, иммобилизованные на метилцеллюлозе
МЦФ – фотодитазин, иммобилизованный на метилцеллюлозе
НД – нормативная документация
ПУП – процент уменьшения площади ран
ПЭОГ – гексэтидин, иммобилизованный на полиэтиленоксиде
СЗ – скорость заживления
УЗТ – ультразвуковая терапия
ФС – фармакопейная статья

Лицензия ЛР № 020862 от 30.04.99 г.
Сдано в набор 13.10.2022 г. Подписано в печать 14.10.2022 г.
Формат 30x42⅛. Бумага офсетная. Гарнитура Times New Rom.
Печать офсетная. Усл. печ. л. 1,0.
Тираж 100 экз. Заказ № 364 «А».
Издательство Курского государственного медицинского университета
305041, г. Курск, ул. К. Маркса, 3